

## Tag 3: 11.11.03

Aufgabe 1: Präparation der Haut zwischen Corium und Subkutis caudal in Höhe der Regio mentalis bis kranial zur Scheitelhöhe von der Linea mediana ant. bis zum Ohr rechts an Tisch 6. Auge, Nasenlöcher und Mund werden von den Vorpräparanten ringförmig umschnitten, und vom lateralen Rand der Ringschnitte werden Entlastungsschnitte auf das Ohr zu gemacht, wobei die Hautlappen jeweils am Ohr befestigt bleiben sollen! Welche Dermatome und Hautnerven finden sich in diesem Gebiet?

Aufgabe 2: Suchen Sie bitte die V. saphena magna (falls dorsal möglich; sonst V. saphena parva) und den N. cutaneus femoris post. am abgesetzten rechten Bein Tisch 6 auf. Anschließend Entfernung des subkutanen Fettgewebes in der Regio femoris post. Auf welchen Wegen gelangt das Blut von der V. saphena magna zurück zum Herz?

Aufgabe 3: Präparation eines medialen und eines lateralen Hautlappens ausgehend von der Planta pedis am abgesetzten rechten Bein Tisch 6. Welche Dermatome und Hautnerven finden sich in diesem Gebiet?

Aufgabe 4: Präparation eines medialen und eines lateralen Hautlappens ausgehend vom Dorsum pedis am linken Bein Tisch 6. Welche Dermatome und Hautnerven finden sich in diesem Gebiet?

Aufgabe 5: Aufsuchen der V. saphena magna und des N. saphenus mit dem R. infrapatellaris am linken Bein Tisch 6. Anschließend Entfernung des subkutanen Fettgewebes in der Regio genus ant. und im medialen Teil der Regio femoris ant. Welche Funktion hat der N. saphenus und wo kommt er her?

Aufgabe 6: Bitte suchen Sie einen Ramus cutaneus ant. des Interkostalnerven sowie die Begleitgefäße kaudal des Umbilicus links an Tisch 6. Wie gelangen die Interkostalnerven in die Umbilikalregion? Was ist das Versorgungsgebiet der Lumbalnerven?

Aufgabe 7: Präparation eines medialen (Regio antebrachii ant.) und eines lateralen Hautlappens (Regio antebrachii post.) am rechten Arm Tisch 6. Welche Dermatome und Hautnerven finden sich in diesem Gebiet?

Aufgabe 8: Präparation eines medialen und eines lateralen Hautlappens in der Palma manus am abgesetzten linken Arm Tisch 6. Welche Dermatome und Hautnerven finden sich in diesem Gebiet?

Aufgabe 9: Präparation eines medialen und eines lateralen Hautlappens ausgehend vom Dorsum pedis am abgesetzten rechten Bein Tisch 6. Welche Dermatome und Hautnerven finden sich in diesem Gebiet?

Aufgabe 10: Aufsuchen der V. saphena magna und des N. saphenus mit dem R. infrapatellaris am abgesetzten rechten Bein Tisch 6. Anschließend Entfernung des subkutanen Fettgewebes in den Regionibus femoris ant. et genus ant.

## Makroskopischer Kurs Teil 2: Extremitäten, RK

Aufgabe 11: Präparation eines Hautlappens zwischen Corium und Subkutis in Höhe der Regio scapularis von der Linea mediana post. bis zur Linea axillaris media links an Tisch 5. Welche Dermatome und Hautnerven finden sich in diesem Gebiet?

Aufgabe 12: Präparation eines Hautlappens zwischen Corium und Subkutis in Höhe der Regio scapularis von der Linea mediana post. bis zur Linea axillaris media rechts an Tisch 5. Welche Dermatome und Hautnerven finden sich in diesem Gebiet?

Aufgabe 13: Präparation eines Hautlappens zwischen Corium und Subkutis in Höhe der Regio glutea von der Linea mediana post. bis zur Linea axillaris media links an Tisch 5. Welche Dermatome und Hautnerven finden sich in diesem Gebiet?

Aufgabe 14: Präparation eines Hautlappens zwischen Corium und Subkutis in Höhe der Regio glutea von der Linea mediana post. bis zur Linea axillaris media rechts an Tisch 5. Welche Dermatome und Hautnerven finden sich in diesem Gebiet?

Aufgabe 15: Präparation der Haut zwischen Corium und Subkutis caudal in Höhe der Regio colli post. bis kranial zur Scheitelhöhe von der Linea mediana post. bis zum Ohr links an Tisch 5. Es werden zwei Entlastungsschnitte auf das Ohr zu gemacht, wobei die Hautlappen jeweils am Ohr befestigt bleiben sollen! Welche Dermatome und Hautnerven finden sich in diesem Gebiet?

Aufgabe 16: Präparation eines Hautlappens zwischen Corium und Subkutis in Höhe der Regio colli post. von der Linea mediana post. bis zur Regio colli lateralis links an Tisch 5. Welche Dermatome und Hautnerven finden sich in diesem Gebiet?

Aufgabe 17: Präparation eines medialen und eines lateralen Hautlappens am Dorsum manus am abgesetzten linken Arm Tisch 5. Welche Dermatome und Hautnerven finden sich in diesem Gebiet?

Aufgabe 18: Aufsuchen der Vv. cephalica und des N. cutaneus antebrachii post. im Sulcus bicipitalis lat. (TS, S. 106/7) am abgesetzten linken Arm Tisch 6. Anschließend Entfernung des subkutanen Fettgewebes in der Regio brachialis post.

Aufgabe 19: Präparation eines medialen und eines lateralen Hautlappens ausgehend von der Planta pedis am abgesetzten rechten Bein Tisch 5. Welche Dermatome und Hautnerven finden sich in diesem Gebiet?

Aufgabe 20: Präparation eines medialen und eines lateralen Hautlappens ausgehend von der Regio cruris post. am linken Bein Tisch 5. Welche Dermatome und Hautnerven finden sich in diesem Gebiet?

## Tag 4: 12.11.03

Aufgabe 1: Präparation der Haut zwischen Corium und Subkutis caudal in Höhe der Regio mentalis bis kranial zur Scheitelhöhe von der Linea mediana ant. bis zum Ohr links an Tisch 6. Auge, Nasenlöcher und Mund werden von den Vorpräparanten ringförmig umschnitten, und vom lateralen Rand der Ringschnitte werden Entlastungsschnitte auf das Ohr zu gemacht, wobei die Hautlappen jeweils am Ohr befestigt bleiben sollen! Welche Dermatome und Hautnerven finden sich in diesem Gebiet?

Aufgabe 2: Bitte suchen Sie die Glandula parotidea (parotis) rechts an Tisch 6. Vorsichtig die Kapsel der Parotis freipräparieren und die austretenden Äste des N. facialis freilegen. Wie heißen diese Äste des N. facialis? Wie gelangt Speichel aus der Parotis in die Mundhöhle?

Aufgabe 3

Aufgabe 4: Präparation der Haut über dem Dorsum manus et digitorum am abgesetzten linken Arm Tisch 6 (TS, S. 122). Die Vorpräparanten setzen die Hautschnitte an den Fingern. Vorsicht: keine der Sehnen, Nerven und Gefäße in der Subkutis zerstören! Welche Venen und Hautnerven finden sich in diesem Gebiet?

Aufgabe 5: Bitte legen Sie die Nn. cutanei antebrachii posterior et lateralis am abgesetzten linken Arm Tisch 6 frei und entfernen Sie das subkutane Fettgewebe der dorsalen Unterarmregion. Nur die größten Venen sollen erhalten bleiben. Aus welchen größeren Armnerven kommen diese Nervenäste?

Aufgabe 6: Aufsuchen der Vv. circumflexa ilium superficialis und epigastrical superficialis am Tisch 6 links. Bitte tragen Sie anschließend das subkutane Fettgewebe in dieser Region ab. Wohin fließt das Blut dieser Venen ab? Was bezeichnet man als ein Caput medusae?

Aufgabe 7: Präparation der Haut über dem Dorsum manus et digitorum am rechten Arm Tisch 6 (TS, S. 122). Die Vorpräparanten setzen die Hautschnitte an den Fingern. Vorsicht: keine der Sehnen, Nerven und Gefäße in der Subkutis zerstören! Welche Dermatome und Hautnerven finden sich in diesem Gebiet?

Aufgabe 8: Präparation eines medialen und eines lateralen Hautlappens ausgehend vom Dorsum pedis am linken Bein Tisch 6 (TS S. 190). Welche Dermatome und Hautnerven finden sich in diesem Gebiet? Bitte unbedingt den N. peroneus superficialis erhalten! Versuchen Sie die Retinacula musculorum extensorum zu identifizieren und herauszuarbeiten.

Aufgabe 9: Nach der Vorarbeit des letzten Präpariertages sollen spätestens jetzt die V. saphena magna und die V. saphena parva am abgesetzten rechten Bein Tisch 6 dargestellt werden. Versuchen Sie außerdem, die durchtrennten Rr. cutanei anteriores des N. femoralis sowie Hautäste des N. obturatorius zu identifizieren (TS S. 182). Woher kommen diese Nerven und welche Hautregionen innervieren sie?

Aufgabe 10: Präparation eines medialen und eines lateralen Hautlappens am Dorsum pedis am abgesetzten rechten Bein Tisch 6 (TS S. 190). Bitte die Äste des N. peroneus superficialis erhalten! Wie ist der venöse Abfluss dieser Region?

## Makroskopischer Kurs Teil 2: Extremitäten, RK

Aufgabe 11: Präparation der Haut zwischen Corium und Subkutis caudal in Höhe der Regio colli post. bis kranial zur Scheitelhöhe von der Linea mediana post. bis zum Ohr rechts an Tisch 5 (TS S. 74). Es werden evtl. Entlastungsschnitte auf das Ohr zu gemacht, wobei die Hautlappen jeweils am Ohr befestigt bleiben sollen! Welche Dermatome und Hautnerven finden sich in diesem Gebiet?

Aufgabe 12: Präparation eines Hautlappens zwischen Corium und Subkutis in Höhe der Regio lumbalis von der Linea mediana post. bis zur Linea axillaris media links an Tisch 5. Welche Dermatome und Hautnerven finden sich in diesem Gebiet?

Aufgabe 13: Präparation eines Hautlappens zwischen Corium und Subkutis in Höhe der Regio lumbalis von der Linea mediana post. bis zur Linea axillaris media rechts an Tisch 5 (TS S. 74). Welche tastbaren Knochenpunkte finden sich in diesem Gebiet? Wohin projiziert sich die Niere?

Aufgabe 14: Präparation eines medialen und eines lateralen Hautlappens ausgehend von der Regio brachialis post. am rechten Arm Tisch 5. Welche Dermatome und Hautnerven finden sich in diesem Gebiet?

Aufgabe 15: Bitte legen Sie an der linken Hand Tisch 5 den R. superficialis des N. radialis und den R. dorsalis des n. ulnaris frei (TS, S. 108/9). Kleine Venen können entfernt werden. Können Sie verfolgen, welcher Nerv die Haut welcher Finger innerviert?

Aufgabe 16: Bitte entfernen Sie die Subkutis im Bereich des Oberarms und des Ellenbogens am linken Arm Tisch 5 unter Erhaltung der Vv. cephalica et basilica und der Nn. cutanei antebrachii. Benennen Sie die Muskeln des Oberarms und ihre Funktion!

Aufgabe 17: Präparation eines medialen und eines lateralen Hautlappens ausgehend von der Regio femoris post. am linken Bein Tisch 5. Welche Dermatome und Hautnerven finden sich in diesem Gebiet?

Aufgabe 18: Präparation eines medialen und eines lateralen Hautlappens ausgehend von der Planta pedis am linken Bein Tisch 5. Welche Dermatome und Hautnerven finden sich in diesem Gebiet?

Aufgabe 19: Präparation eines medialen und eines lateralen Hautlappens ausgehend von der Regio femoris ant. am rechten Bein Tisch 5. Die Haut des abgesetzten Beines soll in Zusammenarbeit mit Aufgabe Nr. 20 möglichst komplett gelöst werden. Welche Dermatome und Hautnerven finden sich in diesem Gebiet?

Aufgabe 20: Präparation eines medialen und eines lateralen Hautlappens am Dorsum pedis am abgesetzten rechten Bein Tisch 5 (TS S. 190). Die Haut des abgesetzten Beines soll in Zusammenarbeit mit Aufgabe Nr. 19 möglichst komplett gelöst werden. Bitte die Äste des N. peroneus superficialis erhalten! Wie ist der venöse Abfluss dieser Region?

## Tag 5: 13.11.03

Aufgabe 1: Bitte identifizieren Sie die vier Hautäste des Plexus cervicalis am Punctum nervosum dorsal des M. sternocleidomastoideus auf der rechten Seite am Tisch 6 (TS S. 18). Wo befindet sich die oberflächliche Halsfaszie?

Aufgabe 2: Bitte suchen Sie die Glandula parotidea (parotis) links an Tisch 6. Vorsichtig die Kapsel der Parotis freipräparieren und die austretenden Äste des N. facialis freilegen. Wie heißen diese Äste des N. facialis? Wie wird die Parotis innerviert?

Aufgabe 3: Legen Sie in der linken Thoraxregion Tisch 6 je einen R. anterior und einen R. lateralis the Spinalnerven frei. Erklären Sie den Aufbau der männlichen Brust und Mamille! Die Subkutis kann anschließend komplett entfernt werden.

Aufgabe 4: Aufsuchen der Vv. circumflexa ilium superficialis und epigastrical superficialis am Tisch 6 rechts. Bitte tragen Sie anschließend das subkutane Fettgewebe in dieser Region ab. Was sind cavo-cavale Anastomosen?

Aufgabe 6: Fertigstellung der Präparation der Haut über dem Dorsum manus et digitorum am rechten Arm Tisch 6 (TS, S. 122). Vorsicht: keine der Sehnen, Nerven und Gefäße in der Subkutis zerstören! Welche Hautnerven, Arterien und Sehnen finden sich in diesem Gebiet?

Aufgabe 7: Bitte suchen Sie das Ligamentum carpi palmare am abgesetzten linken Arm Tisch 6 und legen Sie die Aponeurosis palmaris frei (TS, S. 138). Ist der M. palmaris longus vorhanden? Welche Funktion hat er? Tragen Sie das subkutane Fettgewebe ohne Zerstörung der Palmaraponeurose ab.

Aufgabe 8: Fertigstellung der Präparation am Dorsum pedis et digitorum am linken Bein Tisch 6 (TS S. 190). Welche Hautnerven und Venen finden sich in diesem Gebiet? Bitte unbedingt den N. peroneus superficialis erhalten! Versuchen Sie die Retinacula musculorum extensorum zu identifizieren und herauszuarbeiten. Wofür sind die Retinacula notwendig?

Aufgabe 9: Entfernen Sie die Subkutis komplett (Ober- + Unterschenkel) am rechten Bein Tisch 6 (TS 182+190). Benennen Sie alle Hautnerven und subkutanen Venen dieser Region!

Aufgabe 10: Fertigstellung der Präparation am Dorsum pedis et digitorum am rechten Bein Tisch 6 (TS S. 190). Welche Hautnerven und Venen finden sich in diesem Gebiet? Suchen Sie die Nn. peroneus superficialis + profundus sowie die A. dorsalis pedis auf!

## Makroskopischer Kurs Teil 2: Extremitäten, RK

Aufgabe 11: Präparation eines Hautlappens zwischen Corium und Subkutis in Höhe der Regio colli post. von der Linea mediana post. bis zur Regio colli lateralis rechts an Tisch 5. Welche Dermatome und Hautnerven finden sich in diesem Gebiet?

Aufgabe 12: Bitte suchen Sie den N. occipitalis major und die Vasa occipitalia links an Tisch 5 und entfernen Sie das herum liegende subkutane Fettgewebe. Aus welchem Rückenmarks-Segment entspringt der N. occip. major? Welche Funktion haben Lymphknoten in dieser Region?

Aufgabe 13: Bitte legen Sie den Ramus dorsalis eines thorakalen Spinalnerven und die Rr. cutanei mediales der Rr. dorsales der Vasa intercostalia post. (TS, S. 76/7) an Tisch 5 links frei. Finden Sie heraus, von welchem Rückenmarkssegment der Ramus stammt.

Aufgabe 14: Bitte suchen Sie die seitlichen Hauptäste der Rr. dorsales der unteren thorakalen Spinalnerven und die Rr. dorsales der hinteren Interkostalararterien in der Lumbalregion rechts an Tisch 5 (TS, S. 76). Legen Sie das oberflächliche Blatt der Fascia thoracolumbalis frei! Welchen Muskel bedeckt es?

Aufgabe 15: Präparation eines medialen und eines lateralen Hautlappens ausgehend von der Regio antebrachii post. am rechten Arm Tisch 5. Welche Dermatome und Hautnerven finden sich in diesem Gebiet?

Aufgabe 16: Bitte entfernen Sie die Cutis an den Fingern der linken Hand Tisch 5. Wo verlaufen die Hautnerven und Arterien an den Fingern? Wo kommen sie her?

Aufgabe 17: Bitte entfernen Sie die Subkutis am linken Arm Tisch 5 unter Erhaltung der großen Venen und Hautnerven. Woher kommen die Nerven, wohin drainieren die Venen?

Aufgabe 18: Präparation eines medialen und eines lateralen Hautlappens ausgehend von der Planta pedis am linken Bein Tisch 5. Welche Dermatome und Hautnerven finden sich in diesem Gebiet?

Aufgabe 19: Präparation eines medialen und eines lateralen Hautlappens ausgehend vom Dorsum pedis am abgesetzten rechten Bein Tisch 5. Welche Dermatome und Hautnerven finden sich in diesem Gebiet?

Aufgabe 20: Aufsuchen der Vv. saphena magna, des N. peroneus superficialis und des N. saphenus mit R. infrapatellaris am rechten Bein Tisch 5. Bitte identifizieren Sie den M. sartorius und den Tractus iliotibialis! Welche Funktion haben diese?

## Tag 6: 14.11.03

Aufgabe 1: Tisch 6 rechts: Präparation der Kopfhaut so weit wie möglich nach dorsal. Bitte identifizieren Sie den M. epicranii mit Venter frontalis, sowie den M. temporo-parietalis.

Aufgabe 2: Tisch 6 links: Präparation der Kopfhaut ab Scheitel so weit wie möglich nach dorsal. Bitte suchen Sie die A. temporalis superficialis: Welche Äste hat sie, wo kommt sie her?

Aufgabe 3: Tisch 6 rechts: Bitte legen Sie mindestens 2 Hautäste der Spinalnerven und begleitende Gefäße im Thorakalbereich frei. Wie sind die Gefäße an den Körper-Kreislauf angeschlossen?

Aufgabe 4: Tisch 6 rechts: Bitte entfernen Sie die Haut der Hand so weit wie möglich. Wiederholen Sie die Hautnerven der Hand: Aus welchen großen Nerven stammen diese?

Aufgabe 5: Tisch 6 rechts: Bitte legen Sie den „Venenstern“ am Hiatus saphenus frei. Welche Venen münden dort in welche tiefe Vene ein? Wann kommt es hier zu Lymphknotenschwellungen?

Aufgabe 6: Tisch 6 links: Bitte legen Sie die Plantaraponeurose frei und suchen Sie nach den Nn. plantares med. et lat. Aus welchem großen Nerv stammen diese?

Aufgabe 7: Tisch 6 Hand links: Bitte legen Sie die Palmaraponeurose und den M. palmaris longus frei. Welche Muskeln beugen die Hand in den Handwurzelgelenken?

Aufgabe 8: Tisch 6 Fuß rechts: Bitte entfernen Sie die Haut am Fuß so komplett wie möglich. Welche Hautteile werden von lumbalen, welche von sakralen Nervenfasern innerviert?

Aufgabe 9: Tisch 6 Bein rechts: Bitte entfernen Sie die Subkutis im Bereich des Kniegelenks und kranial davon. Auf welche Nerven müssen Sie achten? Welche Bursen gibt es am Kniegelenk?

Aufgabe 10: Tisch 6 Hand links: Bitte entfernen Sie die Muskelfaszien so weit, dass Sie die Muskeln erkennen und benennen können!

Aufgabe 11: Tisch 5 rechts: Bitte suchen Sie nach der A. + V. occipitalis und dem N. occipitalis major. Aus welchem Segment entspringt der Nerv?

Aufgabe 12: Tisch 5 links: Bitte entfernen Sie die Subkutis der Nackenregion. Arbeiten Sie möglichst den N. occipitalis tertius und den M. trapezius heraus. Wovon wird der M. trapezius innerviert?

Aufgabe 13: Tisch 5 rechts: Bitte entfernen Sie die Subkutis bis zum M. trapezius und zum M. latissimus dorsi. Welche Funktion haben diese Muskeln?

Aufgabe 14: Tisch 5 links: Bitte entfernen Sie die Subkutis der Hüftregion. Welche „loci minoris resistentiae“ der dorsalen Bauchwand gibt es in dieser Region?

## Makroskopischer Kurs Teil 2: Extremitäten, RK

Aufgabe 15: Tisch 5 rechts: Bitte entfernen Sie die Subkutis im Bereich des Gesäß und suchen Sie dabei nach den Nn. clunium. Aus welchen großen Nerven kommen diese Hautnerven?

Aufgabe 16: Tisch 5 links: Bitte suchen Sie die Nerven und Gefäße am dorsalen Bein auf. Entfernen Sie die Subkutis ringsherum.

Aufgabe 17: Tisch 5 Hand links: Bitte präparieren Sie die Palmaraponeurose. Welche Strukturen treten rechts und links an dieser aus der Tiefe?

Aufgabe 18: Tisch 5 Arm links: Bitte entfernen Sie die Muskelfaszien bis Sie die einzelnen Muskeln auf der Ventralseite erkennen und benennen können.

Aufgabe 19: Tisch 5 Bein rechts: Bitte entfernen Sie die Subkutis der ventralen Knieregion. Welche Bänder gibt es am Knie, welche davon kann man sehen?

Aufgabe 20: Tisch 5 Bein rechts: Bitte entfernen Sie die Subkutis am Fußrücken unter Erhalt der Nerven. Welche gibt es dort?

## Tag 7: 18.11.03

Aufgabe 1: Tisch 5 links: Bitte legen Sie den N. occipitalis minor in seinem ganzen Verlauf frei. Nennen Sie die Unterschiede zwischen N. occipitalis major und minor!

Aufgabe 2: Tisch 5 rechts: Bitte entfernen Sie die Subkutis der Nackenregion bis zur Faszie des M. trapezius. Welche Nerven und Gefäße gibt es hier? Was innerviert der 1. zervikale Spinalnerven dorsal bzw. ventral?

Aufgabe 3: Tisch 5 links: Bitte entfernen Sie die Subkutis bis zur Faszie des M. gluteus maximus und erhalten Sie die Nn. clunium. Welche Funktion hat der M. gluteus maximus?

Aufgabe 4: Tisch 5 Arm rechts: Bitte entfernen Sie die restliche Subkutis des Arms unter Erhalt der Venen und Hautnerven. Wo ist der Hiatus basilicus und was tritt dort aus?

Aufgabe 5: Tisch 5 Bein links: Bitte identifizieren Sie den Tractus iliotibialis und verfolgen Sie die V. saphena parva bis in die Kniekehle unter Entfernung des Fettgewebes (TS 164+166). Wo verläuft der N. cutaneus femoris posterior?

Aufgabe 6: Tisch 5 Bein links: Bitte entfernen Sie das Fettgewebe über der Plantaraponeurose und suchen Sie die A. plantaris med. und die Rr. superficiales der Nn. plantares med. et lat. auf (TS 174). Woher kommt das Blut in die A. plantaris medialis?

Aufgabe 7: Tisch 5 Bein rechts: Bitte entfernen Sie das Fettgewebe über der Plantaraponeurose und suchen Sie die A. plantaris med. und die Rr. superficiales der Nn. plantares med. et lat. auf (TS 174). Wie fließt das venöse Blut von der Planta pedis zurück zum Herz?

Aufgabe 8: Tisch 5 Arm links: Bitte entfernen Sie die Haut komplett auf der Dorsalseite des Arms. Welche Hautnerven gibt es auf der Dorsalseite vom Oberarm bis zur Hand?

Aufgabe 9: Tisch 5 Arm links: Bitte entfernen Sie die Subkutis auf der Dorsalseite des Arms unter Erhalt der größten Venen (mindestens drei wichtige!) und der Hauptstämme der Hautnerven. Wie gelangt das Blut von diesen Venen zurück zum Herz?

Hier eine Aufgabe für die Vorpräparanten am Tisch 5: Bitte entfernen Sie en bloc die dicke subkutane Fettschicht in der Hüftregion rechts und (falls noch vorhanden) auch links.

## Makroskopischer Kurs Teil 2: Extremitäten, RK

Aufgabe 11: Tisch 6 rechts: Bitte reduzieren Sie die Haut um das Auge auf ein Minimum und legen Sie die A. und V. angularis am medialen Augenwinkel frei (TS S. 250). Wo entlang kann das Blut über die V. angularis abfließen?

Aufgabe 12: Tisch 6 links: Bitte legen Sie den N. auriculotemporalis und die Gefäße ventral des Ohres frei (TS 248). Finden Sie auch eine A. transversa faciei und Rr. temporales des N. facialis? Aus welchem Ast welches Nerven stammt der N. auriculotemporalis?

Aufgabe 13: Tisch 6 Arm rechts: Bitte entfernen Sie die restliche Haut am Oberarm. Welche Hautnerven gibt es am Oberarm, welchen Rückenmarkssegmenten entspringen deren Fasern?

Aufgabe 14: Tisch 6 links: Bitte suchen Sie in der Axilla die V. thoracoepigastrica, die A. thoracica lateralis und die A. thoracodorsalis unter Erhalt der lateralen Äste der Rr. cutanei laterales der Spinalnerven. Wohin fließt das Blut aus der V. thoracoepigastrica?

Aufgabe 15: Tisch 6 rechts: Bitte entfernen Sie die restliche Subkutis im Abdominalbereich und stellen Sie die Rektusscheide und den Anulus inguinalis superficialis dar. Welche Hernien gibt es im Bereich der vorderen Bauchwand (nicht Femoral- oder Inguinalhernien)?

Aufgabe 16: Tisch 6 Bein rechts: Bitte entfernen Sie die restliche Subkutis am Fuß und suchen Sie die Retinacula musculorum extensorum durch Schnitte zu begrenzen (Hilfe der Vorpräparanten, TS S. 190). Was sind die Abflüsse des Arcus venosus pedis?

Aufgabe 17: Tisch 6 Bein links: Bitte suchen Sie den Tractus iliotibialis auf. Die Vorpräparanten begrenzen Ihnen diesen ventral durch einen Schnitt (TS 186). Ebenso wird die Faszie des M. sartorius gespalten. Welche Funktion hat der M. sartorius? Was sind Ansatz und Ursprung eines Muskels? Wo sind diese beim M. sartorius?

Aufgabe 18: Tisch 6 Bein links: Bitte präparieren Sie die Äste des N. fibularis superficialis zu den einzelnen Zehen. Welche anderen Nerven versorgen die Haut der Zehen und wo sind diese zu finden?

Aufgabe 19: Tisch 6 Arm links: Bitte suchen Sie den N. radialis am Oberarm auf und verfolgen Sie seinen Verlauf zum Unterarm zwischen M. brachialis und M. brachioradialis (TS 116-118). Welche Köpfe und Funktion hat der M. triceps brachii? Wo wird er innerviert?

Aufgabe 20: Tisch 6 Hand links: Bitte legen Sie die Aufzweigungen des R. dorsalis des N. ulnaris und des R. superficialis des N. radialis zu den einzelnen Fingern am Handrücken dar! Wo liegen die Fascia dorsalis manus und das Retinaculum extensorum?

## Tag 8: 19.11.03

Aufgabe 1: Tisch 5 links: Bitte entfernen Sie die Subkutis der Nackenregion bis zur Faszie des M. trapezius. Welche Nerven und Gefäße gibt es hier? Was innerviert der 2. zervikale Spinalnerv dorsal bzw. ventral?

Aufgabe 2: Tisch 5 rechts: Bitte legen Sie den N. occipitalis major und die A. occipitalis frei. Wohin fließt das Blut der V. occipitalis?

Aufgabe 3: Tisch 5 rechts: Bitte entfernen Sie die Subkutis bis zur Faszie des M. gluteus maximus und erhalten Sie die Nn. clunium. Welche Funktion hat der M. gluteus maximus?

Aufgabe 4: Tisch 5 Arm rechts: Bitte entfernen Sie die restliche Subkutis des Dorsum manus unter Erhalt der Venen und Hautnerven. Wie gelangen die Äste der Nn. radialis et ulnaris dorthin?

Aufgabe 5: Tisch 5 Bein links: Bitte entfernen Sie das Fettgewebe über der Plantaraponeurose und suchen Sie die A. plantaris med. und die Rr. superficiales der Nn. plantares med. et lat. auf (TS 174). Wie fließt das venöse Blut von der Planta pedis zurück zum Herz?

Aufgabe 6: Tisch 5 Bein rechts: Bitte identifizieren entfernen Sie das restliche Fettgewebe am Oberschenkel und in der Fossa poplitea (TS 166). Welche großen Muskelgruppen unterscheidet man am Oberschenkel?

Aufgabe 7: Tisch 5 Bein rechts: Bitte legen Sie die Plantaraponeurose frei und versuchen Sie, diese distal abzulösen unter Erhalt der Nn. + Aa. digitales plantares communes (TS 174). Was versteht man unter dem Arcus plantaris?

Aufgabe 8: Tisch 5 Arm links: Bitte entfernen Sie komplett die letzte Haut an den Fingern. Welcher Nerv könnte bei einer Sensibilitätsstörung der Fingerkuppen der Finger 2-4 betroffen sein?

Aufgabe 9: Tisch 5 Arm links: Bitte entfernen Sie die Subkutis am Arms unter Erhalt der größten Venen (mindestens drei wichtige!) und der Hauptstämme der Hautnerven. Welche großen Nerven geben die Hautäste für den Unterarm ab?

Aufgabe 10: Tisch 5 links: Bitte entfernen Sie en bloc die dicke subkutane Fettschicht in der Hüftregion. Welche „loci minoris resistentiae“ der dorsalen Bauchwand gibt es in dieser Region?

## Makroskopischer Kurs Teil 2: Extremitäten, RK

Aufgabe 11: Tisch 6 rechts: Bitte suchen Sie nach Freilegung und evtl. Einschneiden des Venter frontalis des M. occipitofrontalis bzw. des M. levator labii superioris die Vasa supraorbitalia et infraorbitalia auf (TS S. 252). Aus welchem Hirnnerven stammen diese Nervenäste?

Aufgabe 12: Tisch 6 links: Bitte suchen Sie alles Hautäste des Plexus cervicalis auf und legen Sie den M. sternocleidomastoideus frei, so dass dieser von den Vorpräparanten an der Clavicula abgetrennt werden kann (TS S. 20). Von welchem Nerv wird dieser Muskel innerviert?

Aufgabe 13: Tisch 6 Arm rechts: Bitte entfernen Sie die restliche Haut an diesem Arm. Welche Bewegungen sind in den Fingern möglich?

Aufgabe 14: Tisch 6 links: Bitte suchen Sie in der Axilla die V. thoracoepigastrica, die A. thoracica lateralis und die A. thoracodorsalis unter Erhalt der lateralen Äste der Rr. cutanei laterales der Spinalnerven. Woher erhalten diese Arterien ihr Blut?

Aufgabe 15: Tisch 6 rechts: Bitte lassen Sie von den Vorpräparanten die Rektusscheide am lateralen Rand im Längsverlauf eröffnen und versuchen Sie die Gefäße und Nerven am lateralen Rand des M. rectus abdominis freizulegen. Um welche Nerven und Gefäße handelt es sich hier?

Aufgabe 16: Tisch 6 Bein rechts: Bitte legen Sie die A. dorsalis pedis frei (TS S. 194). Woher erhält diese ihr Blut?

Aufgabe 17: Tisch 6 Bein links: Bitte tragen Sie unter Erhaltung des Tractus iliotibialis die Faszie über dem M. quadriceps femoris ab (TS 186). Aus welchen Anteilen besteht der M. quadriceps? Zur Darstellung des Vastus intermedius kann der M. rectus femoris in der Mitte durchtrennt werden.

Aufgabe 18: Tisch 6 Bein rechts: Bitte entfernen Sie die Faszien über dem M. quadriceps und den Mm. adductores. Welche der Mm. adductores können Sie am abgetrennten Bein identifizieren?

Aufgabe 19: Tisch 6 Arm links: Bitte entfernen Sie die oberflächlichen Muskelfaszien am dorsalen Unterarm und versuchen Sie den Verlauf des N. radialis vom Oberarm nach distal weiter zu verfolgen (TS 116-118). Welche Muskelgruppen gibt es am Unterarm?

Aufgabe 20: Tisch 6 Hand links: Bitte lösen Sie die oberflächlichen Venen des Handrückens distal ab und präparieren Sie die dorsalen Faszien bis zu den Extensorsehnen. Was sind „Sehnenscheiden“?

## Tag 9: 20.11.03

Aufgabe 1: Tisch 5 rechts: Nach Freilegung der Faszie des M. trapezius lösen Sie bitte mit dem Muskelmesser (mittleres Skalpell) den M. trapezius von den Processus spinosi so weit wie möglich nach caudal. Während Sie den Muskeln nach lateral klappen lösen Sie hindurch tretende Nerven und Gefäße, so dass diese am Rumpf stehen bleiben. Wo verläuft der N. accessorius?

Aufgabe 2: Tisch 5 links: Bitte entfernen Sie die Subkutis über der Pars descendens M. trapezii und erhalten Sie die Nn. occipitalis major et minor sowie die A. occipitalis, wenn Ihnen diese begegnen. Ziel ist es, den M. trapezius freigelegt zu haben! Welche Funktionen haben die verschiedenen Anteile des M. trapezius?

Aufgabe 3: Tisch 5 rechts: Bitte entfernen Sie die restliche Subkutis am Thorax, so dass die Pars ascendens M. trapezii frei liegt und der dünne M. latissimus dorsi sichtbar wird. Welche Funktion hat der M. latissimus dorsi?

Aufgabe 4: Tisch 5 links: Bitte entfernen Sie die Subkutis auch an den Rändern des M. gluteus maximus, so dass er in seinem ganzen Ausmaß sichtbar wird. Wie sieht die typische Ganganomalie bei einer beidseitigen Lähmung des M. gluteus maximus aus?

Aufgabe 5: Tisch 5 Bein links: Bitte lösen Sie die Plantaraponeurose am distalen Ende und lassen Sie proximal am M. flexor digitorum brevis hängen, der anschließend am proximalen Ende vom Calcaneus gelöst wird (TS 176). Welche Funktion hat der M. flexor digitorum brevis (an welchen Zehen, an welchen Gelenken)?

Aufgabe 6: Tisch 5 Bein rechts: Bitte legen Sie in der Fossa poplitea die Äste des N. ischiadicus und die Vasa poplitea frei (TS 166). Durch welche Muskeln wird die Fossa poplitea begrenzt?

Aufgabe 5: Tisch 5 Bein rechts: Bitte lösen Sie die Plantaraponeurose am distalen Ende und lassen Sie proximal am M. flexor digitorum brevis hängen, der anschließend am proximalen Ende vom Calcaneus gelöst wird (TS 176). Welcher Nerv innerviert den M. flexor digitorum brevis?

Aufgabe 8: Tisch 5 Arm links: Bitte lösen vorsichtig Sie die Palmaraponeurose von distal, trennen sie vom Ligamentum carpi palmare und lassen sie am M. palmaris longus hängen (TS 138). Was versteht man unter Thenar und Hypothenar – zeigen Sie diese an der Hand?

Aufgabe 9: Tisch 5 Arm links: Nach Präparation der Aponeurosis m. bicipitis brachii durchtrennen Sie diese distal und entfernen anschließend die Faszien über dem Mm. brachialis, brachioradialis, pronator teres, flexor digitorum superficialis, flexor carpi radialis, palmaris longus. Welche großen Nerven werden diese oberflächlichen Muskeln innerviert?

Aufgabe 10: Tisch 5 rechts: Bitte suchen Sie die Nn. clunium inferiores auf und entfernen Sie das umliegende Fettgewebe! Aus welchen Nerven und Segmenten stammen diese Nervenäste?

## Makroskopischer Kurs Teil 2: Extremitäten, RK

Aufgabe 11: Tisch 6 rechts: Bitte suchen Sie die Äste des N. facialis in der Umgebung der Gl. parotis, den M. zygomaticus major und den Ductus parotideus auf (TS S. 248-250). Welche Gruppe von Muskeln wird vom N. facialis innerviert?

Aufgabe 12: Tisch 6 links: Bitte schneiden Sie den M. sternocleidomastoideus von der Clavicula los und klappen Sie ihn nach kranial (TS S. 20). Stellen Sie die „mittlere“ Halsfaszie (Lamina praetrachealis) dar. Welche Funktion hat der M. omohyoideus und wo liegt er?

Aufgabe 13: Tisch 6 Arm rechts: Bitte entfernen Sie die restliche Subkutis besonders am Oberarm. Anschließend entfernen Sie die Faszie auf dem M. deltoideus? Welche Funktion hat der M. deltoideus?

Aufgabe 14: Tisch 6 links: Bitte entfernen Sie die restliche Subkutis und anschließend die Faszie über dem M. pectoralis major. Danach können Sie den M. pectoralis major vom Sternum und von der Clavicula mit dem Skalpell vorsichtig ablösen. Welche Nerven versorgen den M. pectoralis major und wo liegen diese?

Aufgabe 15: Tisch 6 rechts: Bitte lösen Sie den M. rectus abdominis an seiner lateralen und hinteren Fläche von der Rektusscheide. Welche Arterien verlaufen in der Rektusscheide? Können Sie diese identifizieren?

Aufgabe 16: Tisch 6 Bein links: Bitte tragen Sie die Faszie über den Mm. adductores ab (TS 188) und legen Sie die Vasa femoralia frei. Welcher Nerv innerviert die Mm. adductores?

Aufgabe 17: Tisch 6 Bein rechts: Bitte legen Sie den N. peroneus profundus frei und verfolgen Sie ihn so weit wie möglich nach proximal und distal (TS S. 194). Was innerviert dieser Nerv?

Aufgabe 18: Tisch 6 Bein rechts: Bitte entfernen Sie die Faszien am Unterschenkel unter Erhaltung der Septa intermuscularia (TS 190-192). Welche Muskelgruppen gibt es am Unterschenkel?

Aufgabe 19: Tisch 6 Arm links: Bitte suchen Sie den M. supinator zwischen M. extensor carpi radialis longus und M. brachialis durch lösen der Faszien. Verfolgen Sie dabei den Verlauf des N. radialis nach distal weiter zu verfolgen (TS 118). Welche Muskeln führen zur Supination am Unterarm?

Aufgabe 20: Tisch 6 Hand links: Bitte entfernen Sie das Fettgewebe am Handrücken und suchen Sie die A. radialis in der Tabatière auf. Wodurch wird die Tabatière begrenzt?

## Tag 11: 25.11.03

Aufgabe 1: Tisch 5 rechts: Bitte klappen Sie den M. trapezius nach lateral und präparieren Sie die Gefäße (R. superficialis und Äste der A. transversa cervicis) und Nerven (N. accessorius, Ansa cervicalis superficialis) auf seiner Rückseite (TS 82-84). Erklären Sie den Arterienbogen an der Scapula!

Aufgabe 2: Tisch 5 links: Bitte legen Sie unter dem M. trapezius die Mm. rhomboidei und den M. levator scapulae frei (Faszien entfernen) und suchen Sie medial unter dem Levator den N. dorsalis scapulae und den R. profundus der A. transversa cervicis (TS 84). Was sind Ursprung, Ansatz und Funktion dieser Muskeln?

Aufgabe 3: Tisch 5 rechts: Nach kompletten Freilegen des M. latissimus dorsi trennen Sie diesen bitte in einem Bogen an seinem Ursprung(!) ab und klappen ihn nach lateral (TS 78-82). Achtung: der Muskel ist dünn – Fascia thoracolumbalis und M. serratus post. inf. erhalten. Suchen Sie das Trigonum lumbale fibrosum mit N. subcostalis auf. Erklären Sie den Aufbau der Fascia thoracolumbalis!

Aufgabe 4: Tisch 5 links: Nach kompletter Freilegung des M. gluteus maximus schneiden Sie diesen bitte mittig in kranio-kaudaler Richtung durch (Tiefe des Schnittes am Rand mit dem Finger kontrollieren!, TS 154-156). Bitte erhalten Sie die Nn. clunium inf. und beachten Sie die große Bursa intermuscularis m. glutei maximi und legen Sie den N. ischiadicus frei. Welche Gefahren bestehen bei der intramuskulären Injektion am M. gluteus maximus?

Aufgabe 5: Tisch 5 links: Bitte legen Sie den M. splenius capitis frei und lösen ihn anschließend vom Os occipitale (TS 90-92) – beachten Sie den Verlauf des N. occipitalis major! Wodurch wird der M. splenius capitis innerviert und welche Funktion hat er?

Aufgabe 6: Tisch 5 Bein links: Bitte entfernen Sie das oberflächliche Blatt der Fascia cruris unter Erhalt des N. suralis, des N. cutaneus surae medialis und des R. communicans peroneus (TS 168). Anschließend können Sie den medialen Kopf des M. gastrocnemius ca. 6 cm distal von seinem Ansatz durchtrennen (TS 170). Welchen Ursprung, Ansatz und Funktion hat der M. gastrocnemius?

Aufgabe 7: Tisch 5 Bein rechts: Bitte entfernen Sie das oberflächliche Blatt der Fascia cruris und durchtrennen Sie den medialen Kopf des M. gastrocnemius ca. 6 cm distal von seinem Ansatz (TS 170). Bitte identifizieren Sie den Pes anserinus superficialis und profundus. Welche Muskeln haben dort ihren Ansatz?

Aufgabe 8: Tisch 5 Bein rechts: Nach proximaler Ablösung des M. flexor digitorum brevis legen Sie bitte die Nn. + Vasa plantares med. et lat. und den M. quadratus plantae komplett frei. (TS 176). Wodurch wird die Form des Fußgewölbes gewährleistet?

Aufgabe 9: Tisch 5 Arm links: Nach Lösen der Palmaraponeurose legen Sie bitte den M. palmaris brevis und Arcus palmaris superficialis mit Begleitvenen frei (TS 138-140). Wodurch wird der Arcus palmaris superficialis gespeist?

Aufgabe 10: Tisch 5 Arm links: Bitte legen Sie den Verlauf der Leitungsbahnen in der Ellenbeugengrube frei. Suchen Sie Äste der A. brachialis und den N. interosseus antebrachii ant. (TS 132). Welche Symptome macht eine Läsion des N. medianus in der Ellenbeugengrube?

## Makroskopischer Kurs Teil 2: Extremitäten, RK

Aufgabe 11: Tisch 6 rechts: Tisch 6 rechts: Bitte suchen Sie am Gesicht neben den Vasa supraorbitalia et infraorbitalia auch die Gefäße und Äste des N. trigeminus im Foramen mentale auf (TS S. 252). Wie gelangen N. + Vasa mentalia dorthin?

Aufgabe 12: Tisch 6 links: Bitte entfernen Sie die Lamina praetrachealis der Halsfaszie unter Erhaltung des M. omohyoideus und legen Sie die Mm. sternohyoideus + sternothyroideus frei (TS 21). Zu welcher Gruppe zählen diese Muskeln und wodurch werden sie innerviert?

Aufgabe 13: Tisch 6 rechts: Bitte legen Sie die Gefäße und Nerven im Trigonum clavipectorale (Mohrenheim-Grube) frei (TS 44). Wie wird ein Subklaviakatheter gelegt?

Aufgabe 14: Tisch 6 links: Bitte klappen Sie den M. pectoralis major komplett vom Thorax und lösen anschließend auch den M. pectoralis minor nahe seinem Ursprung ab (TS 46-48). Anschließend legen Sie die Strukturen der Achselhöhle frei (insb. V. thoracoepigastrica, N. thoracicus longus, N. + Vasa thoracodorsalia. Was sind die Funktionen der Mm. pectorales?

Aufgabe 15: Tisch 6 rechts: Bitte schneiden Sie den M. obliquus abdominis externus kreuzförmig möglichst großflächig auf, ohne den M. obl. abd. int. zu verletzen (TS 54). Welche Gefäße und Nerven finden Sie zwischen den beiden Muskeln?

Aufgabe 16: Tisch 6 Bein links: Bitte stellen Sie den Verlauf des N. femoralis von der Lacuna musculorum bis zum Adduktorenkanal dar und suchen Sie die A. profunda femoris im Trigonum femorale (TS 188). Auf welchem Weg gelangen Femoralhernien zum Oberschenkel?

Aufgabe 17: Tisch 6 Bein rechts: Bitte entfernen Sie die Faszien über der Peroneus- und Extensorenloge unter Erhalt der Septa intermuscularia (TS S. 192). Legen Sie die Aufteilung des N. peroneus communis in superficialis und profundus frei. Welche Symptome macht eine Läsion des N. peroneus superficialis?

Aufgabe 18: Tisch 6 Bein rechts: Bitte legen Sie am Dorsum pedis folgende Strukturen frei und entfernen die Faszien so weit wie möglich: Mm. extensor hallucis brevis, extensor digitorum brevis, A. dorsalis pedis, A. arcuata (TS 194). Durch wieviele Arterien wird ein Zeh mit Blut versorgt?

Aufgabe 19: Tisch 6 Arm links: Nach Freilegen des M. supinator soll dieser entlang des R. profundus des N. radialis aufgetrennt werden, um den Nervenverlauf sichtbar zu machen (TS 118). Welche Symptome macht eine Läsion des R. profundus n. radialis?

Aufgabe 20: Tisch 6 Hand links: Bitte entfernen Sie das oberflächliche und das tiefe Faszienblatt am Handrücken und legen die Connexus intertendinei zwischen den Extensorsehnen frei (TS 124). Was und wo sind die Sehnenscheiden und die Sehnenfächer?

## Tag 12: 26.11.03

Aufgabe 1: Tisch 5 rechts: Bitte entfernen Sie die Faszie auf dem M. splenius capitis und lösen den Muskel von der Linea nuchae unter Schonung der A. occipitalis ab (TS 90). Nennen Sie Ursprung, Ansatz und Funktion des M. sternocleidomastoideus!

Aufgabe 2: Tisch 5 links: Bitte tragen Sie die Faszien der Mm. rhomboidei ab und durchtrennen Sie diese Muskeln nahe an ihrem Ursprung. Dabei auf den M. serratus post. sup. achten! Nun können Sie die Scapula nach lateral lösen und die Muskelschlinge der Schulter studieren. (TS 84). Aus welchen Muskeln besteht die sogenannte "Rotatorenmanschette"?

Aufgabe 3: Tisch 5 rechts: Bitte legen Sie in der lateralen Achsellücke den N. cutaneus brachii lat. sup und die Vasa circumflexa humeri post. frei (TS 86). Wodurch wird die laterale Achsellücke begrenzt?

Aufgabe 4: Tisch 5 links: Bitte entfernen Sie die Faszie über dem M. latissimus dorsi und trennen diesen Muskel bogenförmig am Ursprung ab. Suchen Sie nun den N. thoracodorsalis an der Innenseite des Muskels. Welche Nerven des Plexus brachialis verlaufen an der Brustwand?

Aufgabe 5: Tisch 5 rechts: Bitte legen Sie den M. gluteus maximus komplett frei und durchtrennen ihn im lateralen Drittel. In welchen Muskel soll idealerweise die intragluteale Injektion nach Hochstetter erfolgen?

Aufgabe 6: Tisch 5 Bein links: Bitte verfolgen Sie den N. tibialis vom Oberschenkel so weit wie möglich nach distal. Der mediale Kopf des M. gastrocnemius sollte spätestens jetzt ca. 6 cm distal von seinem Ansatz durchtrennt werden (TS 170). Welche motorischen Symptome werden durch eine Läsion des N. tibialis verursacht?

Aufgabe 7: Tisch 5 Bein rechts: Bitte legen Sie den Pes anserinus profundus frei und versuchen Sie, die Mm. plantaris und popliteus zu identifizieren (TS 170+336). Durch welchen Nerv werden diese zwei Muskeln innerviert und welche Funktion haben die Muskeln?

Aufgabe 8: Tisch 5 Bein rechts: Nach Freilegung des M. quadratus plantae verfolgen Sie die plantaren Gefäße und Nerven zurück zum Unterschenkel. (TS 178). Welche (Sehnen-)Fächer unterscheidet man dorsal des Malleolus medialis?

Aufgabe 9: Tisch 5 Arm links: Bitte verfolgen Sie die Äste des Arcus palmaris superficialis zu den einzelnen Fingern sowie die Versorgung des Arcus aus Aa. ulnaris et radialis. Dazu bitte den M. palmaris brevis nach ulnar verlagern (TS 140). Wo ist der N. medianus an der Hand zu finden?

Aufgabe 10: Tisch 5 Arm links: Bitte legen Sie A. radialis mit ihren Ästen ausgehend von der Ellenbeuge frei. Zeigen Sie, wie sich der N. medianus davon entfernt, stattdessen der N. radialis entlang verläuft (TS 132-134)! Welche Äste gibt die A. radialis ab?

## Makroskopischer Kurs Teil 2: Extremitäten, RK

Aufgabe 11: Tisch 6 rechts: Bitte tragen Sie die Gl. parotis über dem Plexus parotideus des N. facialis ab. Am Ductus parotideus soll ein Stück der Parotis erhalten bleiben (TS S. 254). Wo liegt die Fossa retromandibularis?

Aufgabe 12: Tisch 6 links: Bitte mobilisieren Sie die Gl. submandibularis und legen Sie die Bäuche des M. digastricus frei (TS 23). Was sind Ursprung, Ansatz und Innervation dieses Muskels?

Aufgabe 13: Tisch 6 rechts: Bitte suchen Sie im Trigonum clavipectorale (Mohrenheim-Grube) die A. thoracoacromialis und ihren Abgang aus der A. axillaris (TS 44). Welche Komplikationen kann es beim Legen eines Subklaviakatheters geben?

Aufgabe 14: Tisch 6 links: Bitte suchen Sie in der Achselhöhle V. thoracoepigastrica, N. thoracicus longus, N. + Vasa thoracodorsalia (TS 46). Welche Lymphknotengruppen unterscheidet man in der Achselhöhle?

Aufgabe 15: Tisch 6 rechts: Bitte schneiden Sie den M. obliquus abdominis internus kreuzförmig möglichst großflächig auf, ohne den M. transversus abdominis zu verletzen (TS 56). Legen Sie die Nn. iliohypogastricus et ilioinguinalis frei. Woher kommen diese Nerven, was ist ihre Aufgabe?

Aufgabe 16: Tisch 6 Bein links: Bitte suchen Sie die A. circumflexa femoris medialis hinter der V. femoralis und den M. pectineus im Trigonum femorale (TS 188). Letzteren können Sie zur Freilegung durchtrennen. Was ist die "Corona mortis"?

Aufgabe 17: Tisch 6 Bein rechts: Bitte legen Sie die Leitungsbahnen in der Extensorenloge frei; dazu Mm. extensor digitorum longus und extensor hallucis longus mit dem Finger vom M. tibialis ant. trennen (TS 192). Was bezeichnet man als „Tibialis-anterior-Syndrom“ (Kompartimentsyndrom)?

Aufgabe 18: Tisch 6 Bein rechts: Bitte entfernen Sie Faszien und Fett zwischen den Extensorsehnen am Dorsum pedis (TS 194). Was und wo sind die Mm. lumbricales?

Aufgabe 19: Tisch 6 Arm links: Bitte legen Sie den N. radialis mit seinen Ästen im gesamten Verlauf von der Ellenbeuge bis zur Hand frei (TS 120). Wo muss der N. radialis gestört sein, wenn es zur sog. "Fallhand" kommt?

Aufgabe 20: Tisch 6 Hand links: Bitte verfolgen Sie die A. radialis am Dorsum manus und legen Sie ihre Äste frei (TS 124). Was und wo sind die Mm. interossei?

## Tag 13: 27.11.03

Aufgabe 1: Tisch 5 rechts: Bitte entfernen Sie die Faszie auf dem M. semispinalis capitis und lösen den Muskel von der Linea nuchae unter Schonung der A. occipitalis und der Nn. occipitalis major + tertius ab (TS 92). Eventuell muss der M. splenius capitis dazu noch weiter gelöst werden. Welche Muskeln sind unter dem M. semispinalis zu erwarten?

Aufgabe 2: Tisch 5 links: Bitte suchen Sie medial unter dem Levator den N. dorsalis scapulae und den R. profundus der A. transversa cervicis (TS 84). Erklären Sie den Arterienbogen, an dem die A. transversa cervicis beteiligt ist!

Aufgabe 3: Tisch 5 rechts: Bitte legen Sie in der medialen Achsellücke die Vasa circumflexa scapulae frei (TS 86). Wodurch wird die mediale Achsellücke begrenzt?

Aufgabe 4: Tisch 5 links: Bitte entfernen Sie die Faszie über dem M. serratus anterior. Suchen Sie nun die Nn. thoracodorsalis et thoracicus longus (TS 46, allerdings von ventral!). Welche Funktion hat der M. serratus ant.?

Aufgabe 5: Tisch 5 rechts: Bitte legen Sie die Muskeln und Nerven in der tiefen Glutäalregion frei. Der M. gluteus medius soll kranial abgetrennt werden, so dass der M. gluteus minimus sichtbar wird (TS 158). Welcher Nerv innerviert diese beiden Muskeln und welche Symptome erhält man bei seiner Lähmung?

Aufgabe 6: Tisch 5 Bein links: Bitte entfernen Sie die Faszie auf dem M. adductor magnus und machen Sie den Hiatus tendineus adductorius sichtbar (TS 166). Welche Muskeln gehören zur sog. „ischiokruralen Muskelgruppe“?

Aufgabe 7: Tisch 5 Bein rechts: Bitte legen Sie das Ligamentum popliteum obliquum frei. Evtl. muss vorher der laterale Kopf des M. gastrocnemius gelöst werden (TS 336). Was tritt durch den Arcus tendineus m. solei?

Aufgabe 8: Tisch 5 Bein rechts: Bitte präparieren Sie die Leitungsbahnen am medialen Malleolus. Trennen Sie dazu den M. abductor hallucis vom Calcaneus ab (TS 178). Welche (Sehnen-)Fächer unterscheidet man?

Aufgabe 9: Tisch 5 Arm links: Nach Freilegung des Arcus palmaris superficialis ist nun das Retinaculum flexorum freizulegen und in der Mitte zu durchtrennen. Legen Sie den Verlauf des N. medianus frei (TS 140). Was bezeichnet man als „Karpaltunnelsyndrom“?

Aufgabe 10: Tisch 5 Arm links: Bitte legen Sie A. + V. radialis und N. medianus mit ihren Ästen von der Ellenbeuge bis zum Ligamentum carpi palmare frei. (TS 132-134)! Wo ist der R. interosseus antebrachii ant.?

## Makroskopischer Kurs Teil 2: Extremitäten, RK

Aufgabe 11: Tisch 6 rechts: Nach Freilegung der Facialisäste in der Gl. parotidea werden diese weit distal gelöst und zum Ohr geklappt. Nun entfernen Sie bitte den darunter liegenden Rest der Gl. parotis und legen die V. retromandibularis frei (TS S. 254). Welche Symptome werden durch eine Läsion des N. facialis hervorgerufen?

Aufgabe 12: Tisch 6 links: Bitte suchen Sie die Ansa cervicalis superficialis + profunda (TS 23). Von welchen Nerven werden diese gebildet und was innervieren sie?

Aufgabe 13: Tisch 6 rechts: Bitte legen Sie ca. im 4. Interkostalraum ein Fenster in den Mm. intercostales interni frei und suchen Sie nach der A. thoracica int. (TS 52). Welche Anastomosen besitzt die A. thoracica interna?

Aufgabe 14: Tisch 6 links: Bitte verfolgen Sie von der Achselhöhle ausgehend V. thoracoepigastrica, N. thoracicus longus, N. + Vasa thoracodorsalia so weit wie möglich nach kaudal (TS 46). Entfernen Sie die Faszie über dem M. serratus ant. Welche der Gefäße bilden kavokavale Anastomosen?

Aufgabe 15: Tisch 6 rechts: Bitte entfernen Sie die Faszie des M. transversus abdominis und legen Sie die kaudalen Interkostalnerven und die Nn. iliohypogastricus et ilioinguinalis frei (TS 58). Was ist die „Bauchpresse“?

Aufgabe 16: Tisch 6 Bein links: Bitte entfernen Sie die Faszien auf den Muskeln der Adduktorengruppe (TS 188). Durchtrennen Sie den M. pectineus in der Mitte und suchen Sie darunter den N. obturatorius. Wie gelangt der N. obturatorius an den medialen Oberschenkel?

Aufgabe 17: Tisch 6 Bein rechts: Bitte legen Sie die äußeren Bänder des Kniegelenks frei: Retinacula longitudinalia + Ligamenta collateralia (TS 340). Welche Funktionen haben diese Bänder?

Aufgabe 18: Tisch 6 Bein rechts: Bitte entfernen Sie Faszien auf den Mm. extensor digitorum/hallucis brevis am Dorsum pedis und versuchen Sie die Mm. interossei dorsales freizulegen (TS 194). Welche Funktion haben die Mm. interossei?

Aufgabe 19: Tisch 6 Arm links: Bitte lösen Sie die Faszien der Extensorenmuskeln am dorsalen Unterarm von der Ellenbeuge bis zur Hand. Legen Sie die Mm. extensor + abductor pollicis longus frei (TS 120). Was bezeichnet man als den „Tennisellenbogen“?

Aufgabe 20: Tisch 6 Hand links: Bitte entfernen Sie das oberflächliche und das tiefe Faszienblatt am Handrücken und legen die Connexus intertendinei zwischen den Extensorsehnen frei (TS 124). Was und wo sind die Sehnenscheiden und die Sehnenfächer?

## Tag 15: 2.12.03

Aufgabe 1: Tisch 5 rechts: Bitte legen Sie die kurzen Muskeln der tiefen Nackenregion und den N. suboccipitalis frei (TS 94). Aus welchem Segment und welchem Ramus stammt der N. suboccipitalis?

Aufgabe 2: Tisch 5 links: Bitte legen Sie den N. accessorius und die Hautäste des Plexus cervicalis im lateralen Halsdreieck frei (TS 96). Welche Muskeln werden vom N. accessorius innerviert?

Aufgabe 3: Tisch 5 rechts: Bitte entfernen Sie die Faszien auf den Mm. infra- und supraspinatus und versuchen Sie den M. infraspinatus an seinem breiten scapulären Ursprung abzulösen bis der Kollateralkreislauf der Scapula sichtbar wird. Welche drei Arterien anastomosieren an der Scapula und wo kommen sie her?

Aufgabe 4: Tisch 5 links: Bitte entfernen Sie die Faszie über dem M. erector spinae und identifizieren Sie die Muskelgruppen des lateralen und medialen Trakts (TS 88). Welche Funktion haben die Mm. multifidi?

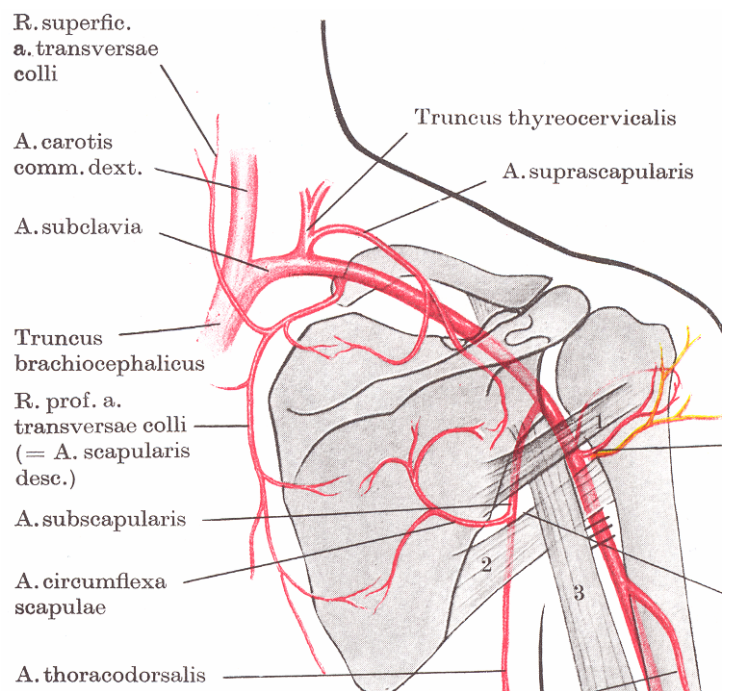
Aufgabe 5: Tisch 5 rechts: Bitte suchen Sie die Foramina supra- und infrapiriforme auf und verfolgen Sie die Herkunft der dort austretenden Nerven und Gefäße (TS 158). Woher kommen diese Nerven und Gefäße?

Aufgabe 6: Tisch 5 Bein links: Bitte entfernen Sie die restlichen Faszien auf den dorsalen Oberschenkelmuskeln unter Erhalt des Pes anserinus superficialis (TS 166). Zeigen Sie Ansatz und Ursprung des M. biceps femoris und nennen Sie seine Funktion!

Aufgabe 7: Tisch 5 Bein rechts: Bitte legen Sie den M. popliteus und das Ligamentum popliteum obliquum frei. Wahrscheinlich muss dazu vorher der laterale Kopf des M. gastrocnemius gelöst werden (TS 336). Welche Arterien beteiligen sich am „Rete articulare genus“ des Knies?

Aufgabe 8: Tisch 5 Bein rechts: Bitte legen Sie die Leitungsbahnen am medialen Malleolus frei, so dass deren Verlauf vom Unterschenkel zum Fuß verfolgt werden kann (TS 178). Welche (Sehnen-)Fächer unterscheidet man am medialen Malleolus?

Aufgabe 9: Tisch 5 Arm links: Legen Sie die Äste des N. medianus und des Arcus palmaris superficialis zu den Fingern frei (TS 140-145). Was bezeichnet man als die „Dupuytren-Kontraktur“?



## Makroskopischer Kurs Teil 2: Extremitäten, RK

Aufgabe 11: Tisch 6 rechts: Bitte versuchen Sie, in der Fossa retromandibularis die V. retromandibularis und die A. carotis externa mit ihren Aufzweigungen freizulegen (TS S. 254). Welche Äste gibt die A. carotis externa in dieser Region ab?

Aufgabe 12: Tisch 6 links: Bitte legen Sie den N. vagus in der Vagina carotica so weit wie möglich nach cranial und caudal frei und suchen Sie die A. thyroidea sup. (TS 24). Welche Äste gibt die A. carotis externa in dieser Region ab?

Aufgabe 13: Tisch 6 rechts: Bitte legen Sie die A. + V. thoracica int. in einem weiteren Intercostalraum frei und suchen Sie die Verbindung zur A. intercostalis (TS 52). Welche Rolle spielen diese Arterien bei einer Aortenisthmusstenose?

Aufgabe 14: Tisch 6 links: Bitte lösen Sie den M. serratus ant. an den Ursprüngen ab und legen Sie den N. thoracicus longus frei. Welche Muskeln können eine Elevation des Arms bewirken?

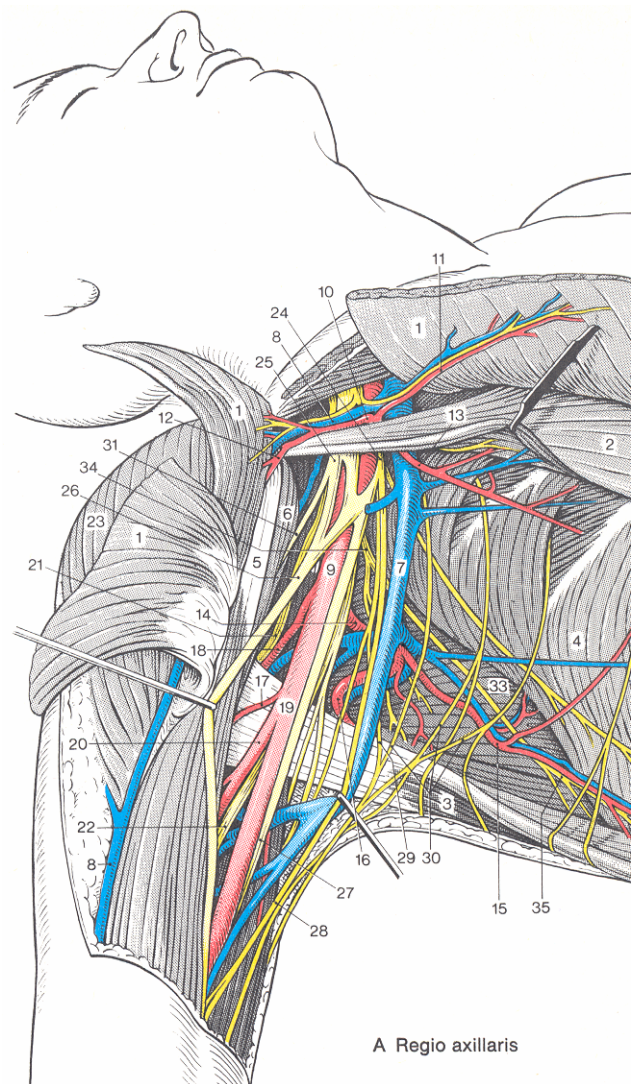
Aufgabe 15: Tisch 6 rechts: Bitte verfolgen Sie die Vasa epigastrica inferiora vom M. rectus abdominis über den lateralen Rand des M. transversus abdominis bis zu den Vasa iliaca ext. (TS 58). Was versteht man unter einer Rectusdiastase?

Aufgabe 16: Tisch 6 Bein links: Bitte legen Sie den N. femoralis an der Lacuna musculorum frei und verfolgen Sie seine Äste am Oberschenkel (TS 188). Welche Bewegungen sind im Hüftgelenk möglich? – nennen Sie für jede Bewegung einen Muskel.

Aufgabe 17: Tisch 6 Bein rechts: Nach Darstellung der äußeren Bänder des Kniegelenks wird nun der M. quadriceps kranial der Patellarsehne bogenförmig durchtrennt, um die Kniegelenkhöhle sichtbar zu machen (TS 340). Wie macht sich ein Kniegelenkserguss bemerkbar und was hat die Bursa suprapatellaris damit zu tun?

Aufgabe 18: Tisch 6 Bein rechts: Bitte legen Sie alle Sehnen der Extensoren am Dorsum pedis bis zu den Zehen frei (TS 194). Wie kommt es zur Bildung eines Hallux valgus?

Aufgabe 19: Tisch 6 Arm links: Bitte legen Sie die A. radialis in der Tabatière bis zum Abgang des Astes für den Arcus palmaris profundus zwischen Mm. interosseus dorsalis I et II (TS 124). Welchen Knochen tastet man in der Tabatière?



## Tag 16: 3.12.03

Aufgabe 1: Tisch 5 rechts: Nach Freilegung der kurzen Muskeln der tiefen Nackenregion lösen Sie bitte den M. rectus capitis post. major am Ansatz ab und arbeiten sich im Dreieck zwischen den drei anderen kurzen Muskeln millimeterweise zur A. vertebralis vor (TS 94). Wie verläuft die A. vertebralis?

Aufgabe 2: Tisch 5 links: Bitte legen Sie den Venter occipitalis des M. epicranii und den M. temporoparietalis (M. auricularis sup.) am Ohr frei (Kahle, Leonhard, Platzer Bd.1 S.312). Was ist die Galea aponeurotica?

Aufgabe 3: Tisch 5 rechts: Bitte entfernen Sie die Faszien auf den M. deltoideus und lösen Sie den Muskel an seinem Ursprung ab (TS 316). Nennen Sie die anatomischen Strukturen, die häufig Schulterschmerzen verursachen!

Aufgabe 4: Tisch 5 links: Bitte identifizieren Sie weitere Muskelgruppen des M. erector spinae im lateralen und medialen Trakt (TS 88). Was ist der Unterschied zwischen spinotransversalen und transversospinalen Muskeln?

Aufgabe 5: Tisch 5 rechts: Bitte entfernen Sie die Faszie über dem M. quadratus femoris. Anschließend schneiden Sie den Muskel im lateralen Teil durch und suchen in der Tiefe die A. circumflexa femoris med. und den M. obturator externus (TS 158). Erklären Sie am Skelett den Verlauf der Mm. obturator ext. et int.!

Aufgabe 6: Tisch 5 Bein links: Bitte verfolgen Sie die Aufteilung der A. poplitea in die Aa. tibialis ant. et post. und legen Sie den Verlauf des N. tibialis zum Malleolus medialis frei (TS 172). Welche Muskeln sind an Pronation und Supination des Fuß beteiligt?

Aufgabe 7: Tisch 5 Bein rechts: Wir sind weiter auf der Suche nach den Ligamenta popliteum obliquum et arcuatum (TS 336). Wie testet man die Funktion der Kollateralbänder am Knie?

Aufgabe 8: Tisch 5 Bein rechts: Am medialen Malleolus sollten nun alle Sehnenfächer zum Fuß sichtbar sein (TS 178 + KLP 274). Welche Bänder halten den medialen Strahl des Fuß?

Aufgabe 9: Tisch 5 Arm links: Bitte legen Sie die Fingerbeugersehnen frei und identifizieren Sie die Vincula durch Anheben der oberflächlichen und tiefen Sehnen (TS 146). Was bezeichnet man als „aktive Insuffizienz“ der Fingerbeuger?

## Makroskopischer Kurs Teil 2: Extremitäten, RK

Aufgabe 11: Tisch 6 rechts: In der Fossa retromandibularis die Einmündung der V. temporalis superficialis in die V. retromandibularis aufsuchen und die Aufzweigung der A. carotis externa in die Aa. temporalis superficialis et auricularis post. freilegen (TS S. 254). Welche Äste gibt die A. carotis int. am Hals ab?

Aufgabe 12: Tisch 6 links: Bitte entfernen Sie das tiefe Blatt der Halsfaszie und legen Sie die Mm. longus colli, scalenus ant. et med. frei (TS 26). Nennen Sie die Eigennamen für die drei Blätter der Halsfaszie!

Aufgabe 13: Tisch 6 rechts: Bitte legen Sie die A. + Vena subclavia mit dem Plexus brachialis frei (TS 48). Was bezeichnet man als die „Medianusgabel“?

Aufgabe 14: Tisch 6 links: Bitte lösen Sie den M. deltoideus von der Clavicula und der Scapula ab und suchen Sie die Bursa subdeltoidea und das Caput longum des M. biceps auf (TS 316). Welche Funktionen hat der M. biceps brachii?

Aufgabe 15: Tisch 6 rechts: Bitte verfolgen Sie die Vasa epigastrica superiora vom M. rectus abdominis bis in den Thorakalbereich (TS 58). Was ist die „Larrey-Spalte“?

Aufgabe 16: Tisch 6 Bein links: Bitte identifizieren Sie den Anulus inguinalis superficialis. Entfernen Sie nun die Haut in Richtung auf den linken Hoden und legen Sie die Fascia spermatica externa frei (TS 62). Welche Hautnerven innervieren das Scrotum und woher kommen sie (einschließlich Rückenmarks-Segmente)?

Aufgabe 17: Tisch 6 Bein rechts: Bitte identifizieren Sie die Kreuzbänder und die Menisken im Kniegelenk (TS 340). Wie testet man die Funktion der Kreuzbänder und was bezeichnet man dabei als „vordere Schublade“?

Aufgabe 18: Tisch 6 Bein rechts: Bitte suchen Sie zwischen M. extensor digitorum longus und M. tibialis ant. den Verlauf der Vasa tibialia ant. auf (TS 192). Warum kann beim Kompartimentsyndrom der Extensorenloge auch die Peroneusloge mit betroffen sein?

Aufgabe 19: Tisch 6 Arm links: Bitte legen Sie die Äste der A. radialis zu den Fingern frei (TS 124). Was versteht man unter dem „Rete articulare cubiti“?

## Tag 17: 4.12.03

Aufgabe 1: Tisch 5 rechts: Die A. vertebralis ist nicht mehr weit. Zur Freilegung sind aber jeder mm und viel Geduld notwendig. (TS 94). Achten Sie auch auf den N. suboccipitalis! Was bezeichnet man als „subclavian steal syndrome“ und was hat die A. vertebralis damit zu tun?

Aufgabe 2: Tisch 5 links: Bitte suchen Sie medial des M. levator scapulae nach dem N. dorsalis scapulae (TS 84). Der Ausfall welcher Muskeln führt zu einer „Scapula alata“?

Aufgabe 3: Tisch 5 rechts: Bitte entfernen Sie die Faszien auf den M. supraspinatus und lösen Sie den Muskel an seinem Ursprung an der Scapula nach lateral ab, um die Incisura scapulae aufzusuchen. Nennen Sie klinische Symptome bei mangelnder Kontraktion (Lähmung, Sehnenabriss) des M. supraspinatus!

Aufgabe 4: Tisch 5 links: Bitte lösen Sie den medialen Trakt nach lateral, so dass die Laminae arcuum vertebrarum sichtbar werden (TS 88). Ziel ist es, den Wirbelkanal freizulegen. Welche Bänder erstrecken sich zwischen den Wirbeln?

Aufgabe 5: Tisch 5 rechts: Bitte entfernen Sie im Thorakalbereich ein ca. 20 cm langes Stück des M. erector spinae in einem Stück, so dass zusammen mit Aufgabe 4 ein Stück Wirbelbögen beidseits freiliegt. Welche Gelenke gibt es zwischen den Wirbeln?

Aufgabe 6: Tisch 5 Bein links: Bitte identifizieren Sie am Unterschenkel die Mm. flexor hallucis longus und tibialis post. und suchen Sie zwischen den beiden die A. tibialis post. auf (TS 172). Wie würden Sie bei einem Patienten die Beinlänge bestimmen?

Aufgabe 7: Tisch 5 Bein rechts: Wenn nun die Ligamenta popliteum obliquum et arcuatum identifiziert sind, dann soll das Kniegelenk von dorsal unter den Köpfen des M. gastrocnemius bzw. plantaris eröffnet werden (TS 336). Welche Funktion hat der M. soleus am Knie beim Stehen?

Aufgabe 8: Tisch 5 Bein rechts: Bitte lösen Sie den M. quadratus plantae vom Lig. plantare longum ab und klappen ihn nach proximal, so dass Caput obliquum et transversum m. adductoris hallucis sichtbar werden (TS 180). Von welchem Nerv wird der M. adductor hallucis innerviert?

Aufgabe 9: Tisch 5 Arm links: Bitte verfolgen Sie den R. profundus n. ulnaris zwischen den Ursprüngen der Mm. flexor digiti minimi et opponens digiti minimi (TS 148). Welche Arterie speist überwiegend den Arcus palmaris profundus?

## Makroskopischer Kurs Teil 2: Extremitäten, RK

Aufgabe 11: Tisch 6 rechts: Bitte legen Sie den M. masseter frei und entfernen Sie das lockere Bindegewebe über dem Os zygomaticum und dem Kiefergelenk. (TS S. 254). Welche Muskeln gehören zur Kaumuskulatur?

Aufgabe 12: Tisch 6 links: Bitte legen Sie den Truncus sympathicus zwischen dem tiefen Blatt der Halsfaszie und der prävertebralen Muskulatur frei (TS 26). Welche Funktion haben die Mm. scaleni?

Aufgabe 13: Tisch 6 rechts: Bitte legen Sie die Faszikel des Pl. brachialis bis zu den Trunci frei (TS 50). Welche Muskeln erhalten direkte Nervenäste aus dem Pl. brachialis?

Aufgabe 14: Tisch 6 links: Bitte eröffnen Sie das Schultergelenk von ventral und beachten Sie die geringe Führung des Gelenks durch Knochen + Knorpel (TS 316-318). Wie wird die Kapsel des Schultergelenks gespannt?

Aufgabe 15: Tisch 6 rechts: Bitte legen Sie die Interkostalmuskulatur schichtenweise frei, so dass die unterschiedliche Verlaufsrichtung der Muskelfasern zu sehen und die Fascia endothoracica zu sehen sind (TS 52). Wohin erfolgt der Lymphabfluss aus dem Pectoralisbereich?

Aufgabe 16: Tisch 6 Bein links: Bitte suchen Sie den N. ilioinguinalis auf dem Funiculus spermaticus und spalten Sie die Fascia spermatica ext., um den Inhalt des Samenstrangs sichtbar zu machen (TS 62). Welche Schichten der Bauchwand findet man am Samenstrang wieder?

Aufgabe 17: Tisch 6 Bein rechts: Bitte identifizieren Sie die Vv. perforantes am Bein und entfernen Sie das Bindegewebe drum herum, um diese möglichst gut sichtbar zu machen. Welche Rolle spielen diese Venen für den venösen Abfluss?

Aufgabe 18: Tisch 6 Bein rechts: Bitte präparieren Sie die Strukturen des Fußes weiter (TS 178, 180, 194). Welche Sprunggelenkbänder gibt es und was ist ihre Funktion?

Aufgabe 19: Tisch 6 Arm links: Bitte separieren Sie die Muskeln des Thenars (TS 146). Welche Nerven beteiligen sich an der Innervation des Daumens?

## **Restliche Aufgaben an Rumpfwand und Extremitäten:**

Fettgedruckte Aufgaben sollten noch vor dem Testat erledigt werden, die anderen können auch noch im Situsteil bearbeitet werden.

### **Tisch 5: Eröffnung des Wirbelkanals und der Dura mater mit Präparation eines Spinalganglions. Was geschieht bei einer Epi-/Periduralanästhesie?**

Tisch 5: Verfolgung des N. pudendus und der Vasa pudenda int. im Canalis pudendalis bis zur Fossa ischioanal (TS 160-162).

Tisch 5: Präparation der Mm. bulbospongiosus et ischiocavernosus (TS 70).

### **Tisch 5: Freilegung des R. profundus n. radialis im Supinatorkanal (TS 118).**

**Tisch 5: Freilegung des N. ulnaris im Sulcus n. ulnaris am Epicondylus medialis humeri (TS 128).**

### **Tisch 5: Eröffnen der Vagina plantaris des M. peroneus longus (TS 180).**

Tisch 6: Durchsägen des Arcus zygomaticus, Freilegung des M. temporalis, Eröffnung des Kiefergelenks und des Sinus maxillaris (TS 256-262).

### **Tisch 6: Darstellung der Trunci des Plexus brachialis, der Trunci thyreocervicalis et costocervicalis und der Einmündung des Ductus thoracicus in den linken Venenwinkel (TS 28).**

Tisch 6: Ablösen der Mm. sternohyoideus et sternothyreoideus am Ursprung und Präparation der Gl. thyroidea mit Aa. thyroideae sup. et inf. und N. laryngeus recurrens (TS 30).

Tisch 6: Darstellung der Fascia spermatica int., Eröffnung des Cavum scroti, Verfolgen des Ductus deferens zur Cauda epididymidis (TS 62).

Tisch 6: Präparation des Penis (TS 64).

### **Tisch 6: Durchbohrung der Sehne des M. flexor digitorum superficialis durch die Sehne des M. flexor digitorum prof. am Chiasma tendinum freilegen (TS 146).**